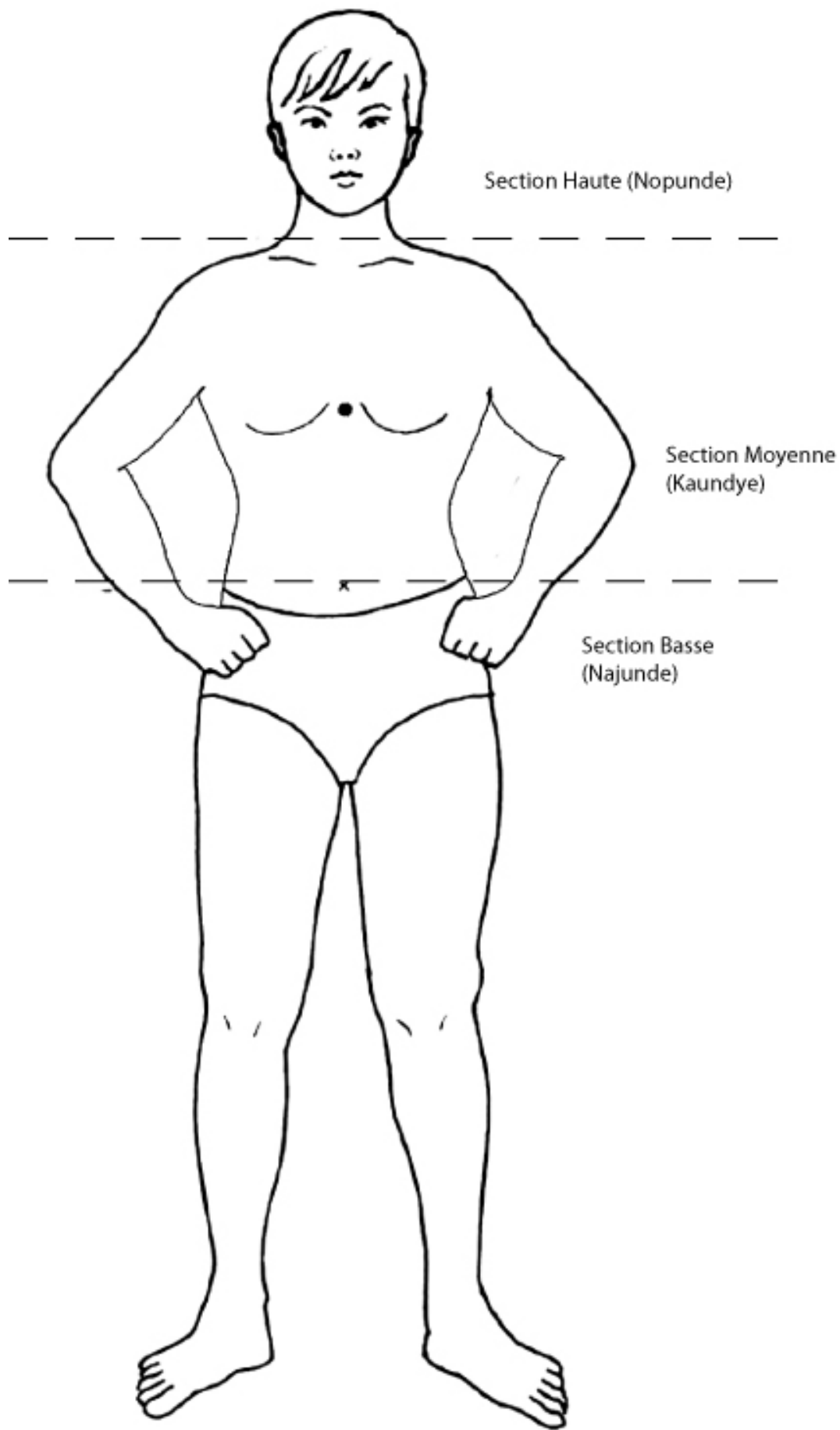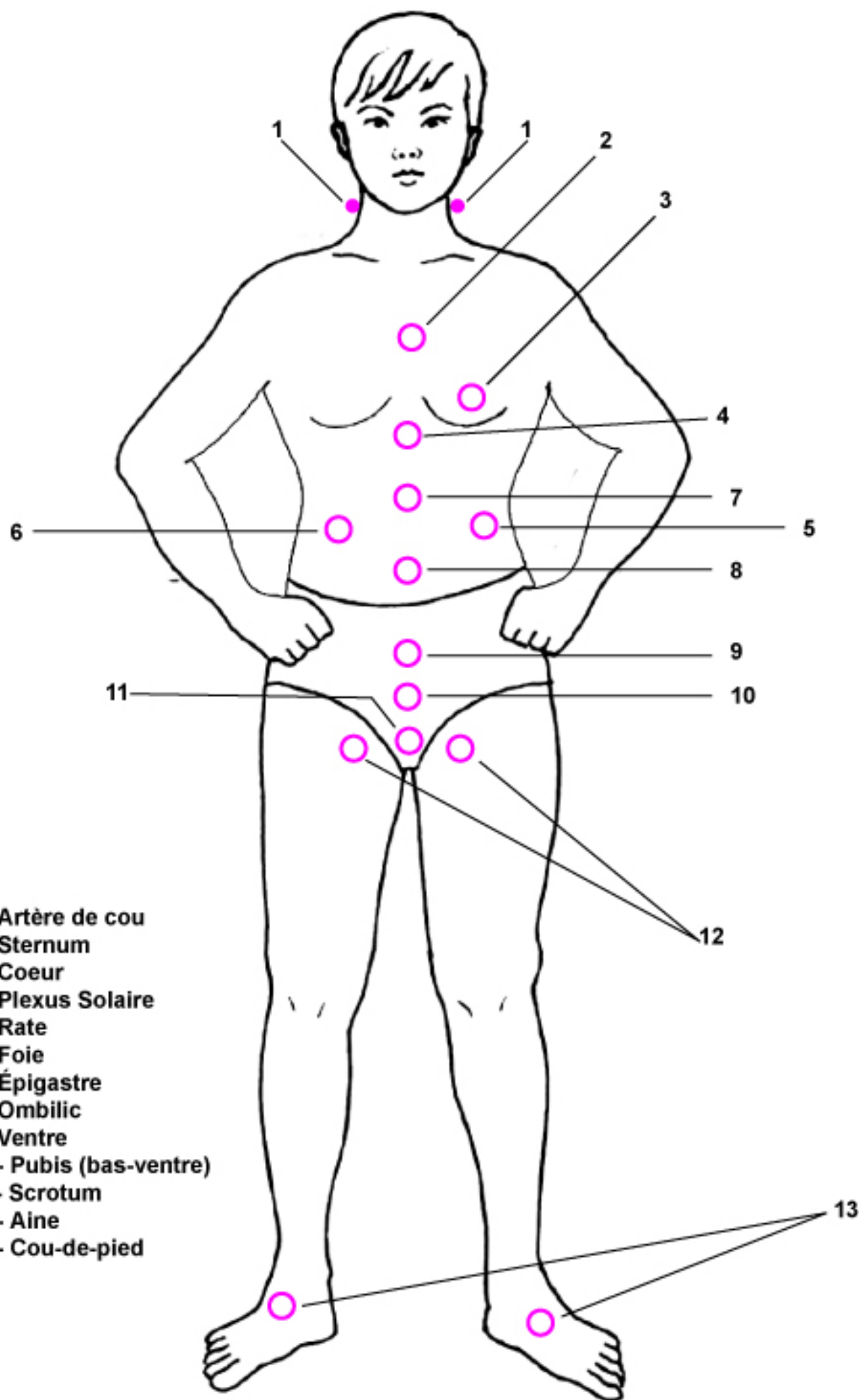


Section Haute (Nopunde)

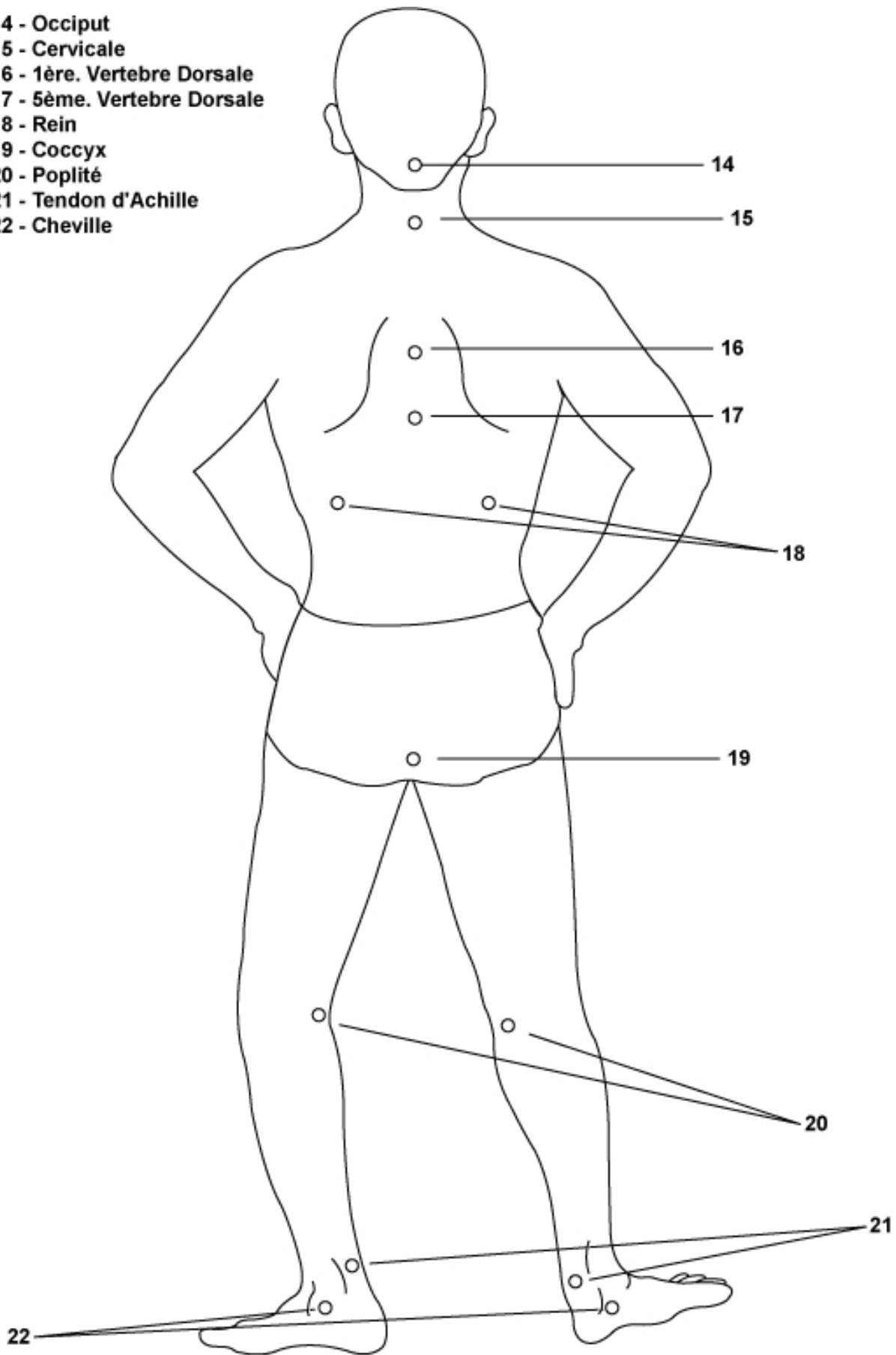
Section Moyenne
(Kaundyé)

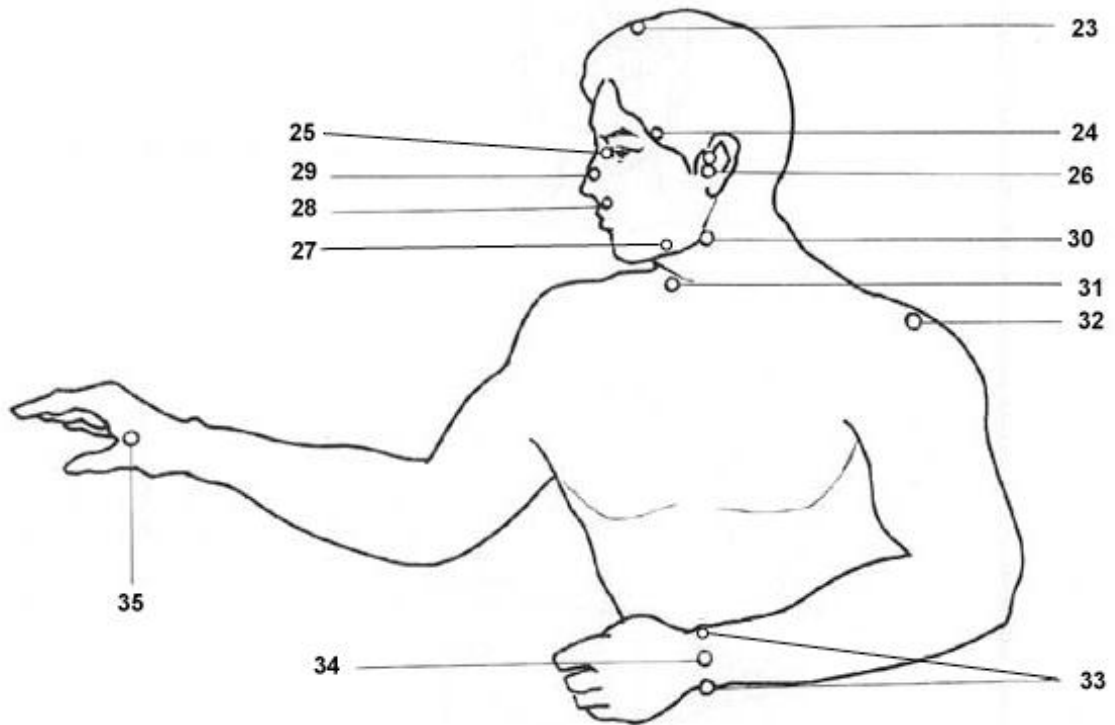
Section Basse
(Najunde)



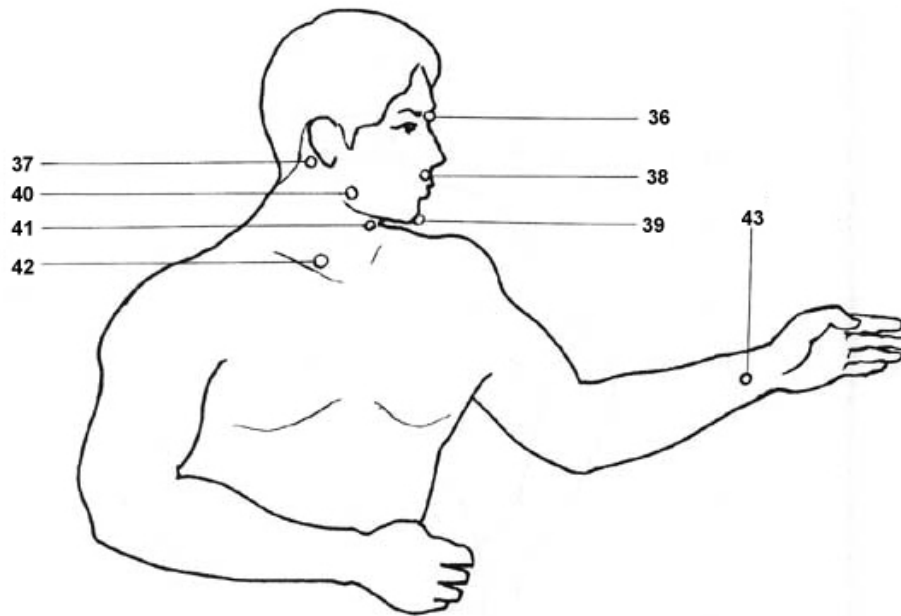
- 1 - Artère de cou
- 2 - Sternum
- 3 - Coeur
- 4 - Plexus Solaire
- 5 - Rate
- 6 - Foie
- 7 - Épigastre
- 8 - Omblig
- 9 - Ventre
- 10 - Pubis (bas-ventre)
- 11 - Scrotum
- 12 - Aine
- 13 - Cou-de-pied

- 14 - Occiput
- 15 - Cervicale
- 16 - 1ère. Vertebre Dorsale
- 17 - 5ème. Vertebre Dorsale
- 18 - Rein
- 19 - Coccyx
- 20 - Poplité
- 21 - Tendon d'Achille
- 22 - Cheville

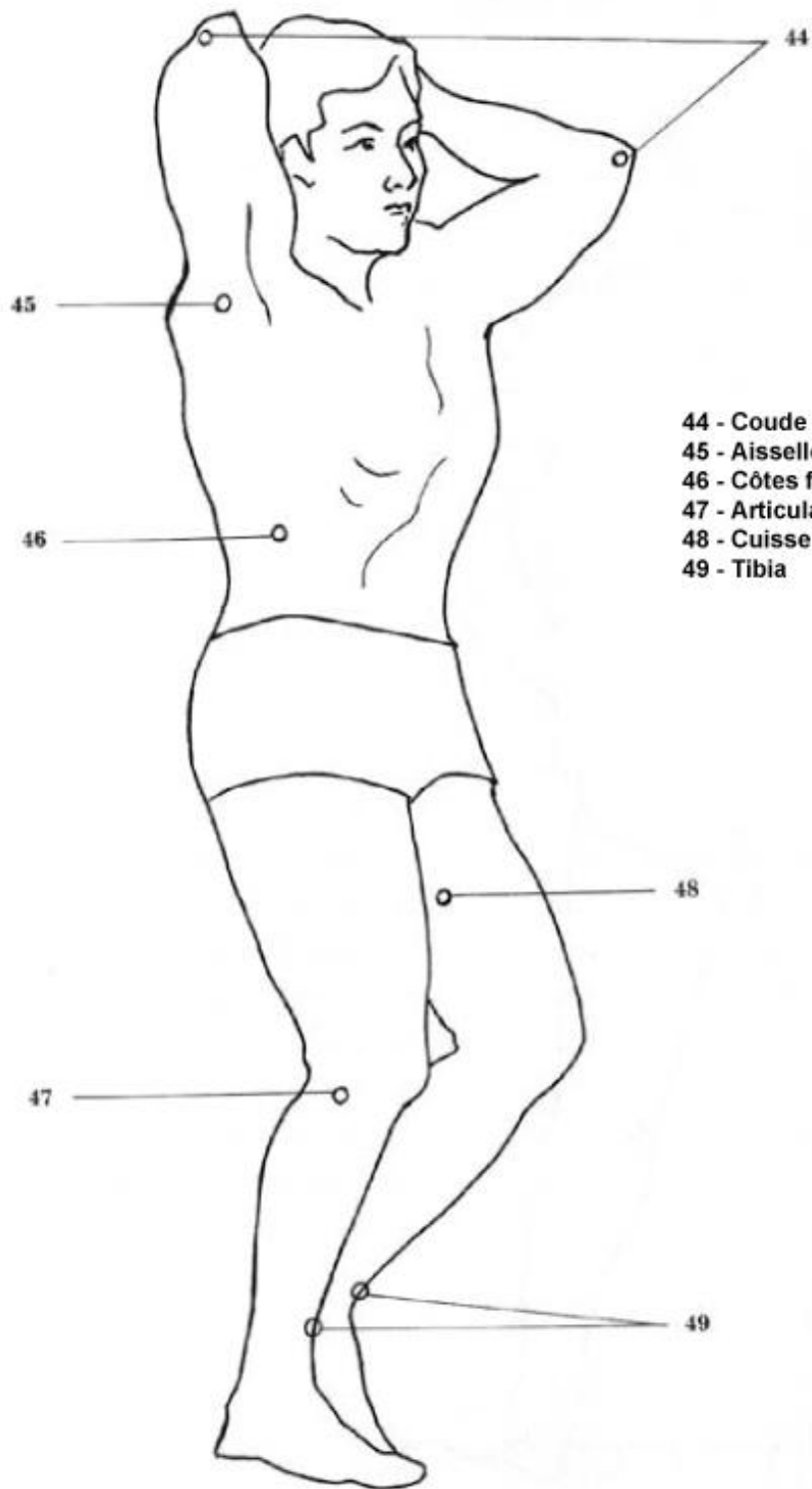




- 23 - Crâne
- 24 - Tempe
- 25 - Globe oculaire
- 26 - Condyle
- 27 - Mâchoire
- 28 - Lèvres
- 29 - Nez
- 30 - Cou supérieur
- 31 - Trachée
- 32 - Capsule de l'épaule
- 33 - Articulation du radius
- 34 - Radial externe du poignet
- 35 - Court fléchisseur du pouce



- 36 - Pont du nez
- 37 - Mastoïdien
- 38 - Base du nez
- 39 - Point du menton
- 40 - Angle de la mâchoire
- 41 - Pomme d'Adam
- 42 - Clavicule
- 43 - Artère radiale



- 44 - Coude
- 45 - Aisselle
- 46 - Côtes flottantes
- 47 - Articulation du genou
- 48 - Cuisse intérieure
- 49 - Tibia